Инфаркт (от лат. *infarcire* — начинять, набивать) — очаг некроза в ткани или органе, возникающий вследствие острого прекращения или значительного снижения артериального притока, реже — венозного оттока. Инфаркт — сосудистый (дисциркуляторный) некроз. Причинами инфаркта являются: тромбоз, эмболия, длительный спазм артерий.

Форма инфаркта зависит от особенностей строения сосудистой системы органа, наличия анастомозов, коллатерального кровоснабжения (ангиоархитектоники), может быть треугольная и неправильная.

 В органах с магистральным расположением сосудов возникает инфаркт треугольной (конусовидной, клиновидной) формы.

 При рассыпном или смешанном типе ветвления сосудов образуется инфаркт неправильной формы.

По внешнему виду выделяют белый и красный инфаркты.

 Белый (ишемический, бескровный) инфаркт. Возникает вследствие прекращения кровотока в питающей артерии или её ветви. Такие инфаркты встречаются в селезёнке, головном мозге, сердце, почках и представляют собой в большинстве случаев коагуляционный или реже колликвационный (в головном мозге) некроз. Примерно через 24 ч от начала развития инфаркта зона некроза становится хорошо видимой, бледно-желтоватого или бледно-коричневатого цвета, отличаясь от зоны сохранившейся ткани. Между ними располагается демаркационная зона , представленная воспалительной лейкоцитарной и макрофагальной инфильтрацией и гиперемированными сосудами с диапедезом форменных элементов крови вплоть до формирования мелких кровоизлияний. В миокарде и почках вследствие большого количества сосудистых коллатералей и анастомозов демаркационная зона занимает значительную площадь и имеет красно-бурый цвет. Поэтому такие инфаркты называют ишемическими с геморрагическим венчиком.

 Красный (геморрагический) инфаркт развивается при закупорке артерий, реже вен и обычно наблюдается в лёгких , кишечнике, яичниках, головном мозге. Большое значение в генезе красного инфаркта имеет двойной тип кровоснабжения, а также наличие венозного застоя. Например, при обтурации тромбоэмболом или тромбом ветви лёгочной артерии в ней падает кровяное давление, что вызывает резкое поступление по анастомозам крови в зону пониженного давления из системы бронхиальных артерий. При этом разрываются капилляры межальвеолярных перегородок. Исключительно редко при тромбозе селезёночной вены образуется не белый, а красный (венозный) инфаркт селезёнки. Зона некроза пропитывается кровью, придающей пораженным тканям тёмно-красный или чёрный цвет. Демаркационная зона при этом инфаркте не выражена, так как занимает небольшую площадь.

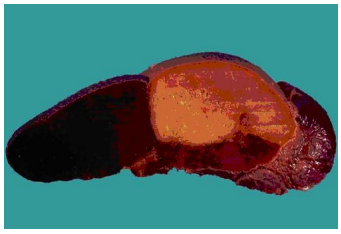

Ишемический инфаркт селезенки

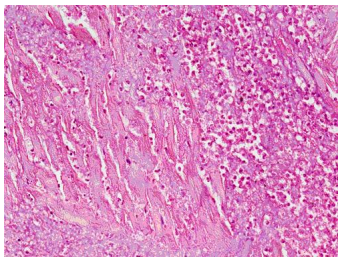

Инфаркт миокарда

Интересные статьи:

1) Острая сердечная недостаточность

2) Облитерирующий тромбангиит

3) Злокачественные опухоли сосудов