Динамика заживления ран

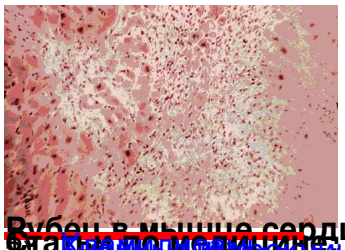
 Очищение раны от крови и некротического детрита нейтрофилами, а затем и макрофагами в течение 1 сут. Дегидратация поверхности детрита приводит к образованию струпа, закрывающего рану. Пока в ране имеется детрит, грануляционная ткань не развивается.

 Воспаление и образование грануляционной ткани. На 2–3 сут макрофаги стимулируют врастание в рану фибробластов и ангиобластов, которые продуцируют коллаген III типа. В краях раны активизируются эпидермальные клетки, которые начинают пролиферировать, наползать на струп, образуя компоненты базальной мембраны. На 4–6 сут грануляционная ткань становится зрелой, красной, отёчной. Она содержит множество вновь образованных капилляров, активных фибробластов, лимфоидных клеток. Нейтрофилов становится меньше.

 Редукция сосудов грануляционной ткани и замещение их коллагеном, в результате чего приток крови уменьшается и грануляционная ткань бледнеет. С краев раны на грануляции наползает покровный эпителий. Это происходит на второй неделе заживления раны.

 Образование рубца. Продолжается в течение четырёх недель. За это время количество макрофагов уменьшается, грануляционная ткань постепенно замещается коллагеном I типа, что придаёт прочность рубц.

 Ремоделирование рубца. Продолжается несколько месяцев, в течение которых плотность рубца увеличивается.



Рубец в мышце сердца после инфаркта миокарда.

Стадии заживления

1) Кровотечение
2) Воспаление
3) Пролиферация
4) Ремоделирование

Стадии заживления по Хеерфорда