Шейка матки делится на влагалищную часть, выстланную многослойным плоским эпителием, и цервикальный канал, покрытый однорядным цилиндрическим эпителием. Граница соединения между многослойным и однослойным эпителием при определённых условиях может смещаться на влагалищную часть. Участки однослойного эпителия имеют красный цвет (под тонким слоем клеток просвечивает богатый сосудами подэпителиальный слой), отличаются по виду от серого плоскоклеточного эпителия влагалищной части шейки матки. Такое смещение называют цервикальная эктопия. В этих участках вместо многослойного плоского эпителия определяют цервикальные железы. В очагах цервикальной эктопии может происходить замена однослойного эпителия на многослойный путём врастания многослойного эпителия под однослойный или при плоскоклеточной метаплазии. Зона трансформации — область между первоначальной и вновь образованной границей между многослойным плоским и железистым эпителием. Именно в ней чаще всего наблюдаются предраковые изменения и рак. Для обозначения подобных изменений ранее использовали термины эрозия, псевдоэрозия, эктропион.

Полип эндоцервикса

Полип часто протекает бессимптомно, может сопровождаться выделениями из цервикального канала. Он возникает вследствие очаговой гиперплазии эндоцервикса. Микроскопически представлен фиброзной тканью и эндоцервикальными железами в разном соотношении. В ножке полипа много кровеносных сосудов. Полип выстлан эндоцервикальным эпителием, в котором может наблюдаться плоскоклеточная метаплазия. В строме почти всегда воспалительная инфильтрация. Малигнизация эндоцервикальных полипов наблюдается крайне редко.

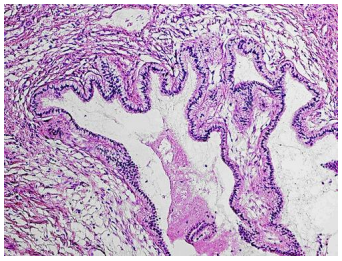

Цервикальная эктопия

Интересные статьи:

1) Нарушение моторики желудка

2) Паразитарные поражения

3) Эхинококкоз