Лейомиома — доброкачественная опухоль из гладкомышечной ткани. Она относится к числу наиболее распространённых опухолей органов репродуктивной системы и наблюдается у 15–30% женщин, старше 35 лет. В возрасте до 18 лет миома встречается редко, в периоде постменопаузы опухоль регрессирует. Патогенез миомы не ясен, однако отмечена связь её с заболеваниями и состояниями, сопровождающимися избытком эстрогенов, которые считаются главным стимулятором роста миоматозных узлов.
Клинически миома матки характеризуется болевым синдромом, мено- и метроррагией, дизурическими расстройствами, запорами. Возможно осложнённое течение беременности и родов. Спектр клинических проявлений значительно варьирует в зависимости от количества, размеров, расположения узлов.

Макроскопически миомы представлены единичными или множественными узлами округлой формы, чётко отграниченные от остальной ткани миометрия, размеры их значительно варьируют. На разрезе серовато-белые, волокнистого строения. Чаще всего миоматозные узлы располагаются в теле матки и области дна.

В зависимости от отношения к слоям матки выделяют субмукозные, субсерозные и интрамуральные лейомиомы.

 Субмукозные узлы. Развиваются в непосредственной связи со слизистой оболочкой, являются частым источником маточных кровотечений . Узлы, развивающиеся в области внутреннего зева, вызывают маточные сокращения, что может привести к раскрытию цервикального канала и выходу опухоли во влагалище. Такие опухоли быстро подвергаются некрозу и инфицированию.

 Субсерозная лейомиома. В основном связана с телом матки широким основанием, иногда имеется тонкая питающая ножка и тогда миома очень подвижна. Ножка часто подвергается перекруту, что приводит к некротическим изменениям в узлах.

 Интрамуральная лейомиома. Растёт в толще миометрия и обычно представлена множественными узлами разной величины.

Выделяют следующие разновидности лейомиом.

 Простая лейомиома. Имеет идущие в разные направления пучки гладкомышечных клеток с широкой, эозинофильной цитоплазмой. Ядра удлинённые, мономорфные, с нежным хроматином. Митозы отсутствуют или единичные. Между пучками гладкомышечных клеток определяется различное количество соединительной ткани. Опухоль с большим количеством фиброзной ткани называют фибромиома.

 Клеточная лейомиома. Наблюдают высокое содержание гладкомышечных клеток по сравнению с окружающим миометрием и слабым развитием соединительной ткани. Клетки мелкие, со скудной цитоплазмой. Признаки клеточного атипизма и очаги некроза отсутствуют. Митозы редки.

 Эпителиоидная лейомиома. Макроскопически представлена единичным узлом жёлтого цвета. Консистенция его мягче, чем простой лейомиомы. Микроскопически различают три разновидности эпителиоидной лейомиомы: лейомиобластома, светлоклеточная и плексиформная. Нередко сочетание разных вариантов строения в одной опухоли.

◊ Лейомиобластома построена из округлых клеток с эозинофильной цитоплазмой и эксцентрично расположенными относительно крупными ядрами.

◊ Светлоклеточная лейомиома состоит из полигональных светлых клеток с чёткими границами, содержащих гликоген.

◊ Плексиформная лейомиома представлена тяжами и очагами округлых мелких клеток с небольшим количеством цитоплазмы, разделённых фиброзной гиалинизированной стромой.

 Причудливая (симпластическая, плеоморфная, атипическая) лейомиома характеризуется наличием гигантских симпластоподобных клеток с крупными гиперхромными ядрами. Клетки одно- или многоядерные, с обильной эозинофильной зернистой цитоплазмой. Они одиночно или группами расположены в опухоли, имеющей строение типичной лейомиомы. Митозы отсутствуют или единичные. Никогда не встречаются патологические митозы.

 Митотически активная лейомиома. Опухоль имеет типичное макро- и микроскопическое строение лейомиомы, но отличается большим числом митозов (5–9 на 10 полей зрения при большом увеличении). Митотически активную лейомиому следует дифференцировать с лейомиосаркомой. В отличие от неё, для миомы не характерны признаки клеточного атипизма, атипичные митозы и очаги некроза.

 Липолейомиома по строению сходна с простой лейомиомой, но содержит также зрелые жировые клетки. Развивается чаще в постменопаузе, встречается редко.

В лейомиомах часто развиваются вторичные изменения — гиалинизация, мукоидная или миксоматозная дистрофия, кальцификация, кистозные изменения, жировая трансформация, некроз и кровоизлияния.

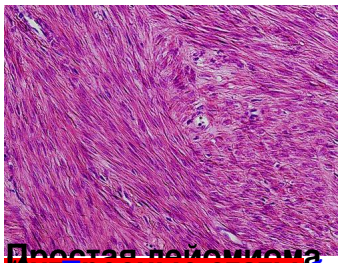

Простая лейомиома

Контрольные вопросы:

1) Врожденные пороки развития матки
2) Влияние беременности
3) Синдром внезапной смерти младенцев