Клиническая картина рака молочной железы проявляется наличием пальпируемых узлов, иногда болезненных. При врастании в фасцию грудной клетки узел становится фиксированным. Прорастание опухоли в подкожную клетчатку сопровождается деформацией железы, появлением на коже грубых втяжений. Вовлечение в процесс лимфатических сосудов, дренирующих молочную железу, приводит к лимфедеме, что сопровождается появлением симптома «лимонной корки». Поражение большого числа лимфатических сосудов и узлов сопровождается выраженным отёком, гиперемией, болезненностью молочной железы. Относительно часто рак сопровождается её деформацией, втяжением соска и выделениями из него.
Основными формами рака молочной железы являются неинфильтрирующий рак (внутрипротоковый и дольковый рак in situ), инфильтрирующий рак, болезнь Педжета соска.

 Внутрипротоковый рак. Характеризуется ростом атипичного эпителия в пределах протоков. Опухолевые клетки не инвазируют окружающую строму, однако могут распространяться по протокам (интраканаликулярно). Выделяют несколько форм внутрипротокового рака в зависимости от характера роста, основные из них: солидный, папиллярный, криброзный рак и комедокарцинома.

 Дольковый рак in situ. Характеризуется пролиферацией однотипных клеток со светлой цитоплазмой и округлыми ядрами с отчётливо выраженными ядрышками. Округлые агрегаты клеток обнаруживаются в концевых отделах терминальных протоков

 Инвазивный протоковый рак. Самая частая форма инвазивного рака молочной железы. Составляет 65–80% раков данной локализации. Чаще всего он протекает в форме скирра (фиброзный рак). Опухоль имеет вид плотного узла, на разрезе напоминающего сырой картофель. Микроскопически группы атипичных клеток в виде пластов, тяжей, трубочек располагаются в фиброзной строме.

 Медуллярный рак. Мягкий серо-красный узел с участками некроза. Опухоль построена из крупных полиморфных клеток, образующих пласты и тяжи, разделённые небольшими прослойками стромы. Характерна выраженная лимфоцитарная инфильтрация стромы с примесью плазматических клеток.

 Коллоидный рак. Относительно редок, преобладает у пожилых женщин. Мягкий опухолевый узел имеет вид бледного голубовато-серого желатина. Микроскопически видны «озёра» слизи, в которых имеются группы опухолевых клеток.

 Инвазивный дольковый рак. Составляет 3–10% всех случаев рака молочной железы. Опухоль плотно-эластичная или плотная, на разрезе серая или белая. В 20% поражение

двустороннее. Опухолевые клетки мелкие, относительно мономорфные, формируют тяжи или цепочки, инфильтрирующие фиброзную строму, иногда образуют солидные скопления.

 Болезнь Педжета соска. Характеризуется наличием злокачественных эпителиальных клеток среди многослойного плоского эпителия соска и кожи околососковой области (ареолы). Опухолевые клетки (клетки Педжета) имеют крупное ядро и широкий ободок светлой или оптически пустой цитоплазмы. В большинстве случаев в подлежащей ткани молочной железы обнаруживается протоковый рак in situ или инвазивный протоковый рак , реже — дольковый рак. Иммуногистохимические исследования показали, что клетки Педжета имеют тот же фенотип, что клетки подлежащего протокового рака и отличаются от клеток многослойного плоского эпителия, в котором они расположены.

Предполагается несколько механизмов появления опухолевых клеток в пласте многослойного эпителия:

интраэпителиальная миграция раковых клеток в эпидермис;

непосредственное прорастание протокового рака в сосок и ареолу;

неопластическая трансформация мультипотентных клеток, локализованных в базальном слое выстилки молочных протоков и эпидермиса.

Болезнь Педжета проявляется экземоподобными изменениями ареолы и соска, серозным и геморрагическим отделяемым из него. Позже появляется изъязвление, иногда полностью разрушающее сосок.

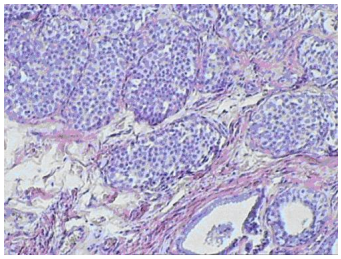

Дольковая карцинома in situ молочной железы

Интересные статьи:

1) Показатели крови и их изменения при патологии

2) Лейомиома матки

3) Исходы меланомы