Папиллярная карцинома составляет до 60% всех случаев рака щитовидной железы. Развивается обычно у женщин 30–50 лет с симптоматикой тиреотоксикоза. Карцинома имеет вид плотного бледно-серого узла диаметром до 10 см, иногда с кистами и петрификатами. При микроскопическом исследовании выявляют сосочковые разрастания атипичного кубического эпителия. **Характерные изменения эпителия:** гипохромные, «пустые» ядра, лишённые ядрышек;

ядра с вдавлениями;

эозинофильные внутриядерные включения инвагинированной цитоплазмы;

псаммомные тельца в середине сосочков.

в регионарные лимфатические узлы шеи бывают редко, в единичных случаях выявляют гематогенные метастазы в лёгкие. Выживаемость в 90% случаев превышает 20 лет.

Выделяют следующие морфологические разновидности папиллярного рака щитовидной железы.

 Инкапсулированный — метастазы редки, прогноз хороший.

 Фолликулярный с наличием фолликулов, без капсулы за счёт выраженного инфильтративного роста.

 Рак из высоких призматических эозинофильных клеток, напоминающих парафоллику лярные экзокриноциты
(клетки Гюртля). Выявляют у пожилых лиц. Характерно быстрое лимфо- и гематогенное метастазирование.

Фолликулярная карцинома составляет до 20% рака щитовидной железы, обычно бывает у пожилых женщин. Коричневый или сероватый плотный инкапсулированный узел диаметром до 3–4 см состоит из веретёновидных или полигональных атипичных клеток с редкими митозами, образующих фолликулярные структуры, прорастающих местами капсулу железы и кровеносные сосуды. Характерны гематогенные метастазы в кости, лёгкие, печень, лимфогенные метастазы редки. Пятилетняя выживаемость больных не превышает 30%.

Анапластическая карцинома составляет около 15% злокачественных опухолей железы и развивается у пожилых лиц. Выделяют веретёно-, гиганто- и мелкоклеточную разновидности. Отличия опухоли: выраженный клеточный и ядерный полиморфизм,

высокая митогенная активность, быстрый инфильтрирующий рост, обильное метастазирование, резистентность к лечению. Смерть в большинстве случаев наступает через 0,5–3 года после выявления новообразования.

Медуллярная карцинома составляет до 5–10% всех форм рака щитовидной железы, развивается из парафолликулярных С-клеток (С-клеточный рак), синтезирующих большое количество кальцитонина и несколько меньше — соматостатина , серотонина, простагландинов и других биологически активных веществ. У мужчин и женщин старше 50 лет с одинаковой частотой выявляют небольшой плотный желтоватый или красноватый узел (реже несколько узлов) из пластов и очагов полигональных или веретёновидных клеток, разделённых фиброзной стромой с амилоидом (рак с амилоидом). Опухоль богато васкуляризирована. Иногда эта форма рака имеет аутосомно-доминантный тип наследования, обусловленный мутацией ret-проонкогена. В таких случаях опухоль развивается у молодых людей, захватывает обе доли железы и является компонентом синдрома множественной эндокринной неоплазии. Медуллярный рак даёт обильные метастазы в лимфатические узлы шеи, лёгкие, печень, кости, поэтому 10-летняя выживаемость составляет около 50%.

В щитовидной железе редко развиваются плоскоклеточный рак, фибросаркома, гемангиосаркома.

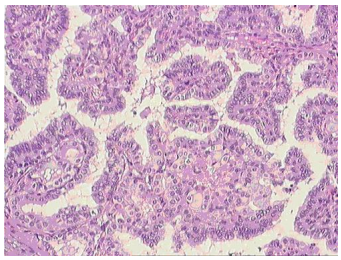

Папиллярный рак щитовидной железы

Интересные статьи:

1) Бронхолёгочная дисплазия

2) Опухоль Вильмса

3) Основные свойства опухолей